



REVISTA MULTIDISCIPLINAR EPISTEMOLOGÍA DE LAS CIENCIAS

Volumen 3, Número 3
Julio-Septiembre 2026

Edición Trimestral

CROSSREF PREFIX DOI: 10.71112

ISSN: 3061-7812, www.omniscens.com

Revista Multidisciplinar Epistemología de las Ciencias

Volumen 3, Número 3
julio-septiembre 2026

Publicación trimestral
Hecho en México

La Revista Multidisciplinar Epistemología de las Ciencias acepta publicaciones de cualquier área del conocimiento, promoviendo una plataforma inclusiva para la discusión y análisis de los fundamentos epistemológicos en diversas disciplinas. La revista invita a investigadores y profesionales de campos como las ciencias naturales, sociales, humanísticas, tecnológicas y de la salud, entre otros, a contribuir con artículos originales, revisiones, estudios de caso y ensayos teóricos. Con su enfoque multidisciplinario, busca fomentar el diálogo y la reflexión sobre las metodologías, teorías y prácticas que sustentan el avance del conocimiento científico en todas las áreas.

Contacto principal: admin@omniscens.com

Las opiniones expresadas por los autores no necesariamente reflejan la postura del editor de la publicación

Se autoriza la reproducción total o parcial del contenido de la publicación sin previa autorización de la Revista Multidisciplinar Epistemología de las Ciencias siempre y cuando se cite la fuente completa y su dirección electrónica.

Esta obra está bajo una licencia internacional Creative Commons Atribución 4.0.



Copyright © 2026: Los autores



9773061781003

Cintillo legal

Revista Multidisciplinar Epistemología de las Ciencias Vol. 3, Núm. 3, julio-septiembre 2026, es una publicación trimestral editada por el Dr. Moises Ake Uc, C. 51 #221 x 16B , Las Brisas, Mérida, Yucatán, México, C.P. 97144 , Tel. 9993556027, Web: <https://www.omniscens.com>, admin@omniscens.com, Editor responsable: Dr. Moises Ake Uc. Reserva de Derechos al Uso Exclusivo No. 04-2024-121717181700-102, ISSN: 3061-7812, ambos otorgados por el Instituto Nacional del Derecho de Autor (INDAUTOR). Responsable de la última actualización de este número, Dr. Moises Ake Uc, fecha de última modificación, 1 julio 2026.



Revista Multidisciplinar Epistemología de las Ciencias

Volumen 3, Número 3, 2026, julio-septiembre

DOI: <https://doi.org/10.71112/6r7kw134>

**BACTERIEMIA POR BACILLUS CEREUS Y NEUMONÍA POR PNEUMOCYSTIS
JIROVECII EN PACIENTE CON LEUCEMIA LINFOBLÁSTICA AGUDA B CD20
POSITIVA: REPORTE DE CASO EN UNIDAD DE CUIDADOS INTENSIVOS**

**BACILLUS CEREUS BACTEREMIA AND PNEUMOCYSTIS JIROVECII PNEUMONIA
IN A PATIENT WITH CD20-POSITIVE B-CELL ACUTE LYMPHOBLASTIC
LEUKEMIA: AN INTENSIVE CARE UNIT CASE REPORT**

Milton Alfredo Tobar Galindo

José Francisco Miranda Bajaña

Byron Andres Chamba Lapo

Ana Belen Cedeño Nuñez

Marco Antonio Torres Gaona

Angela Lissette Guevara Acurio

Ecuador

Bacteriemia por bacillus cereus y neumonía por pneumocystis jirovecii en paciente con leucemia linfoblástica aguda B CD20 positiva: reporte de caso en unidad de cuidados intensivos

Bacillus cereus Bacteremia and pneumocystis jirovecii pneumonia in a patient with CD20-positive B-cell acute lymphoblastic leukemia: an intensive care unit case report

Milton Alfredo Tobar Galindo^{a,*}

neurouti@gmail.com

<https://orcid.org/0000-0002-0685-0634>

José Francisco Miranda Bajaña^b

josemiranda1987@hotmail.com

<https://orcid.org/0009-0003-3112-3935>

Byron Andres Chamba Lapo^b

byronandresch333@gmail.com

<https://orcid.org/0009-0007-5486-6220>

Ana Belen Cedeño Nuñez^b

belen.c_94@hotmail.com

<https://orcid.org/0009-0009-3989-2775>

Marco Antonio Torres Gaona^c

marco_12792@hotmail.com

<https://orcid.org/0009-0008-4247-0218>

Angela Lissette Guevara Acurio^b

angelalissetteguevaraacurio@gmail.com

<https://orcid.org/0000-0003-3968-2515>

*Autor de correspondencia: neurouti@gmail.com, ^aMédico tratante Terapia Intensiva Hospital Eugenio Espejo, ^bPontificia universidad católica del Ecuador, ^cUniversidad: Universidad Nacional de Loja, Ecuador

RESUMEN

Introducción: Las infecciones graves en pacientes con leucemia linfoblástica aguda sometidos a quimioterapia representan una emergencia oncohematológica. La neutropenia profunda modifica la presentación clínica, favorece infecciones bacterianas invasivas y facilita neumonías oportunistas, entre ellas la producida por *Pneumocystis jirovecii*. *Bacillus cereus*, habitualmente interpretado como contaminante en algunos contextos, puede comportarse como patógeno invasivo en pacientes inmunocomprometidos.

Caso clínico: Se presenta el caso de una mujer de 40 años con diagnóstico reciente de leucemia linfoblástica aguda de precursores B, estadio común, CD20 positiva, posterior a quimioterapia tipo GATLA. Ingresó por fiebre, síntomas gastrointestinales, pancitopenia severa y neutropenia profunda. Durante la evolución desarrolló choque séptico, lesión renal aguda, acidosis metabólica e hiperlactatemia. El hemocultivo reportó *Bacillus cereus* y posteriormente se documentó positividad molecular para *Pneumocystis jirovecii*, con tomografía de tórax compatible con consolidaciones pulmonares bilaterales difusas. La paciente evolucionó a insuficiencia respiratoria hipoxémica y síndrome de distrés respiratorio agudo grave, requiriendo intubación orotraqueal, ventilación mecánica invasiva, pronación, sedoanalgesia, relajación neuromuscular, soporte vasopresor y terapia antimicrobiana dirigida.

Discusión: El caso ilustra la complejidad diagnóstica y terapéutica de la sepsis en el paciente oncohematológico neutropénico, donde la coexistencia de bacteriemia por *Bacillus cereus* y neumonía por *Pneumocystis jirovecii* puede precipitar SDRA grave. Además, resalta la necesidad de no subestimar *Bacillus cereus* en hemocultivos de pacientes con neutropenia profunda, dispositivos intravasculares o deterioro clínico.

Conclusión: En pacientes con leucemia aguda y neutropenia profunda, *Bacillus cereus* debe considerarse un patógeno potencialmente invasivo cuando existe sepsis, bacteriemia o foco

pulmonar. La búsqueda temprana de infecciones oportunistas, el soporte intensivo oportuno y el manejo antimicrobiano dirigido son determinantes para el pronóstico.

Palabras clave: leucemia linfoblástica aguda; neutropenia febril; *Bacillus cereus*; *Pneumocystis jirovecii*; choque séptico, síndrome de distrés respiratorio agudo; cuidados intensivos.

ABSTRACT

Introduction: Severe infections in patients with acute lymphoblastic leukemia receiving chemotherapy represent an oncohematologic emergency. Profound neutropenia modifies clinical presentation, promotes invasive bacterial infections, and facilitates opportunistic pneumonia, including *Pneumocystis jirovecii* pneumonia. *Bacillus cereus*, sometimes interpreted as a contaminant, may behave as an invasive pathogen in immunocompromised hosts.

Case report: We report the case of a 40-year-old woman with recently diagnosed CD20-positive common B-cell precursor acute lymphoblastic leukemia after GATLA-based chemotherapy. She was admitted with fever, gastrointestinal symptoms, severe pancytopenia, and profound neutropenia. During hospitalization she developed septic shock, acute kidney injury, metabolic acidosis, and hyperlactatemia. Blood culture yielded *Bacillus cereus*, and molecular testing later detected *Pneumocystis jirovecii*, with chest computed tomography showing diffuse bilateral pulmonary consolidations. She progressed to severe hypoxemic respiratory failure and severe acute respiratory distress syndrome requiring endotracheal intubation, invasive mechanical ventilation, prone positioning, sedation, neuromuscular blockade, vasopressor support, and directed antimicrobial therapy.

Discussion: This case highlights the diagnostic and therapeutic complexity of sepsis in neutropenic oncohematologic patients, where *Bacillus cereus* bacteremia and *Pneumocystis jirovecii* pneumonia may coexist and precipitate severe ARDS. It also emphasizes that *Bacillus*

cereus should not be dismissed as a contaminant in patients with profound neutropenia, intravascular devices, or clinical deterioration.

Conclusion: In patients with acute leukemia and profound neutropenia, *Bacillus cereus* should be considered a potentially invasive pathogen when sepsis, bacteremia, or pulmonary involvement is present. Early investigation for opportunistic infections, timely intensive care support, and targeted antimicrobial therapy are essential to prognosis.

Keywords: acute lymphoblastic leukemia; febrile neutropenia; *Bacillus cereus*; *Pneumocystis jirovecii*; septic shock; acute respiratory distress syndrome; intensive care.

Recibido: 4 julio 2026 | Aceptado: 9 julio 2026 | Publicado: 10 julio 2026

INTRODUCCIÓN

La leucemia linfoblástica aguda de precursores B es una neoplasia hematológica caracterizada por proliferación clonal de linfoblastos, compromiso medular y alteración de la hematopoyesis normal. En adultos, su manejo requiere esquemas intensivos de quimioterapia, profilaxis o tratamiento del sistema nervioso central y, en subgrupos seleccionados, incorporación de terapias dirigidas según marcadores inmunofenotípicos y riesgo biológico. La expresión de CD20 tiene importancia clínica porque puede orientar la adición de anticuerpos monoclonales anti-CD20 en algunos protocolos terapéuticos. (Morandini et al., 2024; Prince & Kovac, 2022)

La neutropenia febril posterior a quimioterapia constituye una urgencia médica. Su relevancia radica en que la respuesta inflamatoria puede ser mínima aun en presencia de infección grave, por lo que la fiebre o el deterioro hemodinámico deben abordarse con toma de cultivos, antimicrobianos de amplio espectro, estratificación de riesgo y soporte intensivo cuando existe disfunción orgánica. (Amiri et al., 2021; Mills et al., 2022).

Bacillus cereus es un bacilo Gram positivo formador de esporas, ampliamente distribuido en el ambiente. Aunque se asocia clásicamente con intoxicación alimentaria, en pacientes inmunocomprometidos puede producir bacteriemia, neumonía, endocarditis, infección relacionada con catéter, meningoencefalitis y sepsis grave. En el paciente neutropénico, su aislamiento en hemocultivos no debe ser descartado automáticamente como contaminación, especialmente si existe choque, fiebre persistente o foco infeccioso compatible. (Zia, 2023).

Pneumocystis jirovecii es un hongo oportunista que causa neumonía potencialmente fatal en pacientes con inmunosupresión celular, neoplasias hematológicas, uso de corticoides o quimioterapia intensiva. En pacientes no VIH, la presentación suele ser más aguda, con hipoxemia severa, rápida progresión radiológica y mayor probabilidad de ingreso a cuidados intensivos. En este contexto, la coexistencia de bacteriemia y neumonía oportunista puede favorecer el desarrollo de síndrome de distrés respiratorio agudo (SDRA).

Se presenta un caso clínico de alta complejidad por la asociación de leucemia linfoblástica aguda B CD20 positiva, neutropenia febril profunda postquimioterapia, choque séptico, bacteriemia por *Bacillus cereus*, neumonía por *Pneumocystis jirovecii* y SDRA grave, manejado en la Unidad de Cuidados Intensivos del Hospital de Especialidades Eugenio Espejo.

Presentación del caso

Paciente femenina de 40 años, procedente de la Sierra norte del Ecuador, sin hábitos tóxicos referidos y sin antecedentes familiares relevantes. Como antecedente clínico principal presentaba diagnóstico reciente de leucemia linfoblástica aguda de precursores B, estadio común, CD20 positiva, con reporte de blastos en sangre periférica y confirmación por citometría de flujo. Recibió prefase con corticoide y posteriormente quimioterapia según protocolo GATLA/BMF, incluyendo vincristina, daunorrubicina, prednisona y L-asparaginasa. Además, recibió tratamiento intratecal por antecedente de infiltración al sistema nervioso central, con

último control de líquido cefalorraquídeo negativo para infiltración tumoral previo al evento crítico.

Ingresó al hospital por cuadro de fiebre, malestar general, diarrea, compromiso hematológico severo y deterioro hemodinámico posterior a quimioterapia reciente. Al ingreso se documentó neutropenia profunda, anemia, trombocitopenia extrema, lesión renal aguda, procalcitonina marcadamente elevada, acidosis metabólica e hiperlactatemia severa, compatible con choque séptico. El coprológico evidenció abundantes leucocitos y predominio de polimorfonucleares, apoyando un posible foco gastrointestinal inicial.

Durante las primeras horas se inició reanimación hídrica, control estricto de diuresis, toma de cultivos, antibioticoterapia empírica de amplio espectro ajustada a la función renal, soporte transfusional y valoración por Hematología. Por persistencia de hipotensión con presión arterial media cercana a 50 mmHg se inició norepinefrina, posteriormente asociada a epinefrina en el contexto de choque séptico refractario. Debido a la trombocitopenia extrema, se consideró alto riesgo hemorrágico para procedimientos invasivos y se priorizó soporte hemodinámico inicial por vía periférica mientras se corregía la coagulopatía plaquetaria.

Tabla 1.

Resumen cronológico de la evolución

Fecha	Evento	Hallazgos relevantes
03/03/2026	Ingreso inicial por sospecha de leucemia aguda	Anemia severa previa, trombocitopenia y 34% de blastos en sangre periférica. Se solicita aspirado medular, inmunofenotipo, citogenética y evaluación cardiológica.
04-07/03/2026	Confirmación diagnóstica	Citometría compatible con leucemia linfoblástica aguda de precursores B, estadio común, CD20 positiva. Inicia prefase con prednisona.
10-15/03/2026	Inicio de quimioterapia	Protocolo GATLA/BMF fase 1A con daunorrubicina, vincristina y prednisona. Luego continuidad con fase 1B y quimioterapia intratecal.

20-21/06/2026	Reingreso por sepsis y pancitopenia	Fiebre, diarrea, neutropenia profunda, plaquetas 2.000/ μ L, creatinina 2,18 mg/dL, PCT 374,5 ng/mL y lactato 8,6 mmol/L. Inicio de antibiótico, vasopresor y soporte transfusional.
22-24/06/2026	Evolución en UCI	Persistencia de pancitopenia, mejoría renal progresiva y aislamiento de <i>Bacillus cereus</i> en hemocultivo. TAC de tórax con infiltrados y consolidaciones bilaterales.
24-25/06/2026	Confirmación de infección oportunista	PCR positiva para <i>Pneumocystis jirovecii</i> . Se optimiza tratamiento con trimetoprim/sulfametoxazol y corticoide, manteniendo cobertura antimicrobiana amplia.
26-28/06/2026	Deterioro respiratorio y SDRA	Insuficiencia respiratoria hipoxémica, intubación orotraqueal, ventilación mecánica invasiva, relajación neuromuscular, pronación durante 24 horas y posterior supinación con PaO ₂ /FiO ₂ alrededor de 180-205.
28/06/2026	Estado al cierre de la evolución	SDRA grave secundario a neumonía por <i>Pneumocystis jirovecii</i> , bacteriemia por <i>Bacillus cereus</i> , recuperación de series hematológicas, norepinefrina a baja dosis y pronóstico reservado.

Fuente: Elaborado por los autores

Tabla 2.

Hallazgos de laboratorio relevantes

Fecha	Leucocitos x10 ³ / μ L	Neutrófilos x10 ³ / μ L	Hb g/dL	Plaquetas x10 ³ / μ L	Cr mg/dL	PCT ng/mL	Lactato mmol/L	Interpretación clínica
21/06	0,02	0,01	7,6	2	2,18	374,5	8,6	Choque séptico, IRA KDIGO 2, neutropenia profunda y trombocitopenia extrema.
22/06	0,01	No reportado	8,1	4	1,02	No reportado	No reportado	Persistencia de aplasia medular con mejoría de función renal.

23/06	0,05	0,01	7,6	16	0,46	No reportado	No reportado	PCR 417 mg/L; continúa soporte transfusional.
24/06	0,06	0,02	8,7	28	0,42	No reportado	No reportado	Bacteriemia por Bacillus cereus e infiltrados pulmonares bilaterales.
25/06	0,21	0,11	8,2	26	0,40	27	No reportado	PCR 353 mg/L; PCR positiva para Pneumocystis jirovecii.
26/06	6,70	4,77	8,7	65	0,56	No reportado	No reportado	Recuperación neutrofílica; persistencia de compromiso respiratorio.
27/06	11,68	8,70	9,6	67	0,62	11,2	No reportado	SDRA, ventilación mecánica y pronación. PCR 408 mg/L.
28/06	22,29	17,24	8,0	87	0,78	11,2	2,8	Supinación, PaO ₂ /FiO ₂ 180-205, norepinefrina a baja dosis.

Fuente: Elaborado por los autores

Abreviaturas: Hb, hemoglobina; Cr, creatinina; PCT, procalcitonina; PCR, proteína C reactiva; PaO₂/FiO₂, índice de oxigenación.

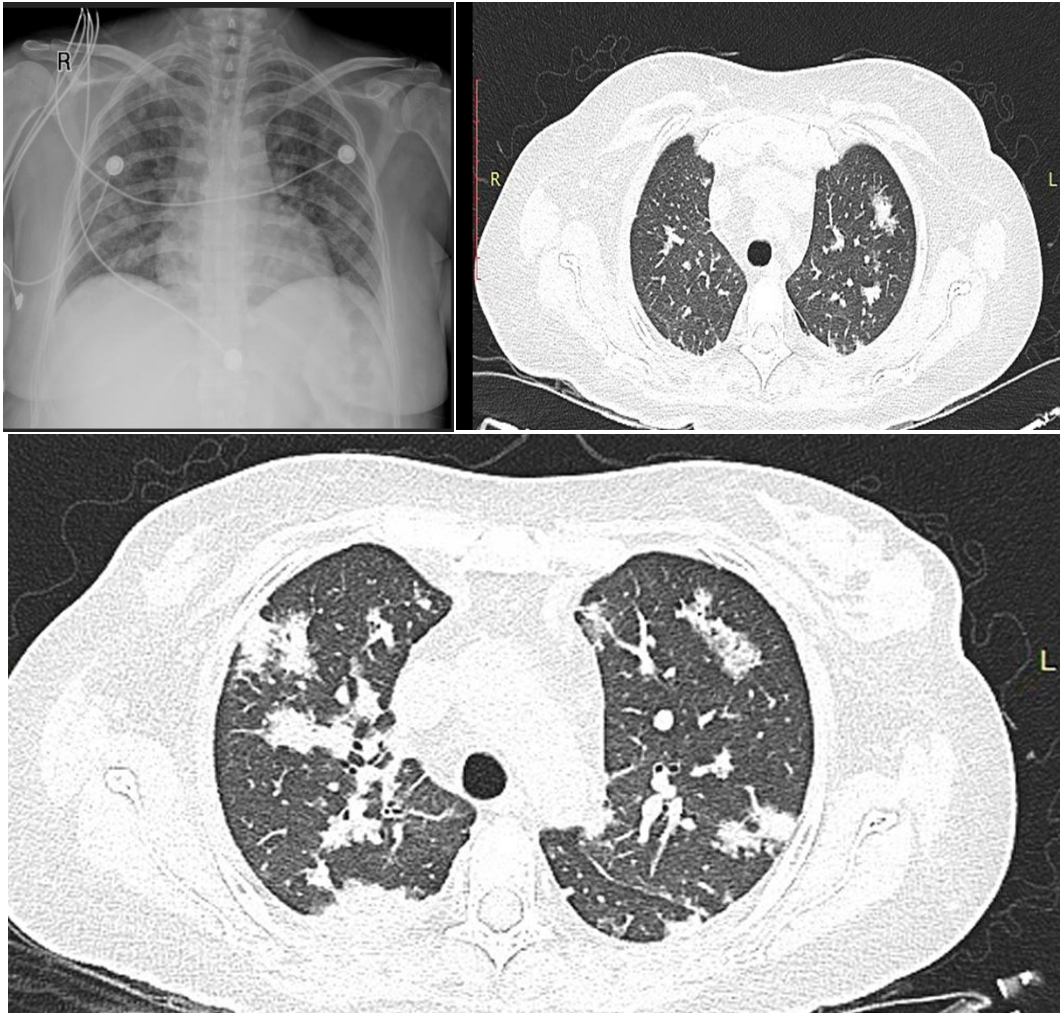
Microbiología, imagen y soporte intensivo

El hemocultivo aerobio tomado el 21 de junio reportó Bacillus cereus. En el contexto clínico de fiebre, choque séptico, neutropenia profunda, dispositivo venoso central y deterioro respiratorio, el hallazgo fue interpretado como clínicamente significativo y no como contaminación. El coprocultivo fue negativo para Salmonella spp. y Shigella spp., aunque el

coproparasitario mostró moco, leucocitos abundantes y flora bacteriana aumentada, compatible con foco gastrointestinal inicial. (Calvigioni et al., 2022; Z. Wang et al., 2023).

Figura 1

Radiografía y tomografía de tórax



Fuente: Historia clínica de paciente (con autorización)

La tomografía de tórax mostró infiltrados y consolidaciones pulmonares bilaterales difusas. Posteriormente, la prueba molecular para *Pneumocystis jirovecii* fue positiva, con resultados negativos para citomegalovirus y virus de Epstein-Barr en sangre. La paciente recibió cobertura antibacteriana amplia inicialmente con piperacilina/tazobactam y

posteriormente meropenem, vancomicina y caspofungina; luego se ajustó a meropenem y linezolid, con fluconazol, valganciclovir y tratamiento dirigido para *Pneumocystis jirovecii* con trimetoprim/sulfametoxazol más corticoide.

Desde el punto de vista respiratorio, presentó insuficiencia respiratoria hipoxémica progresiva hasta requerir intubación orotraqueal, ventilación mecánica invasiva con estrategia protectora, sedoanalgesia profunda, relajación neuromuscular y pronación durante 24 horas. Tras la supinación, se documentó mejoría parcial de la oxigenación, con PaO₂/FiO₂ alrededor de 180-205, aunque persistían infiltrados pulmonares bilaterales. Hemodinámicamente, al cierre de la evolución permanecía con norepinefrina a baja dosis, lactato en descenso y diuresis conservada.

Diagnósticos finales integrados

- Leucemia linfoblástica aguda de precursores B, estadio común, CD20 positiva.
- Pancitopenia postquimioterapia con neutropenia febril profunda.
- Choque séptico de probable origen gastrointestinal, con bacteriemia por *Bacillus cereus*.
- Neumonía oportunista por *Pneumocystis jirovecii*.
- Síndrome de distrés respiratorio agudo grave secundario a neumonía oportunista en paciente inmunocomprometida.
- Lesión renal aguda KDIGO 2 al ingreso, con recuperación posterior de la función renal.
- Trombocitopenia severa con alto riesgo hemorrágico y requerimiento de soporte transfusional.

DISCUSIÓN

Este caso reúne tres problemas clínicos de alta mortalidad: neutropenia febril profunda posterior a quimioterapia, sepsis por *Bacillus cereus* y neumonía oportunista por *Pneumocystis jirovecii* con progresión a SDRA. La dificultad principal radica en que, en el paciente neutropénico, la respuesta inflamatoria suele ser atenuada y los hallazgos iniciales pueden ser inespecíficos. Por esta razón, la presencia de fiebre, diarrea, hipotensión, hiperlactatemia y disfunción renal debe interpretarse como una emergencia infecciosa aun cuando la radiografía inicial no muestre infiltrados pulmonares evidentes. (Lotte et al., 2022; Singh et al., 2022; Taori & Malpani, 2023)

El aislamiento de *Bacillus cereus* en sangre adquiere relevancia particular en el contexto de neutropenia profunda. Aunque el microorganismo puede representar contaminación en pacientes de bajo riesgo, en pacientes con neoplasias hematológicas, quimioterapia reciente, dispositivos intravasculares o choque séptico debe considerarse patógeno invasivo. Sus factores de virulencia, entre ellos toxinas, enzimas tisulares, capacidad de formar biopelícula y resistencia ambiental por esporas, explican su potencial para producir infecciones graves y rápidamente progresivas. (Hu, 2023; Newell et al., 2024; Yin et al., 2021)

La coexistencia con *Pneumocystis jirovecii* agravó el curso respiratorio. En pacientes no VIH, la neumonía por *Pneumocystis* suele tener una presentación más abrupta y puede evolucionar rápidamente a hipoxemia severa, necesidad de ventilación mecánica y SDRA. En este caso, la confirmación molecular permitió optimizar el tratamiento con trimetoprim/sulfametoxazol y corticoide, decisión congruente con el deterioro respiratorio y la inmunosupresión profunda. (Buchacher et al., 2023; Carroll et al., 2022)

El desarrollo de SDRA grave obligó a aplicar medidas de soporte respiratorio avanzado. La ventilación mecánica con estrategia protectora, el uso de PEEP, la relajación neuromuscular para acople ventilatorio y la pronación durante 24 horas fueron intervenciones orientadas a

mejorar la oxigenación y reducir lesión pulmonar inducida por ventilador. La respuesta posterior a la supinación, con PaO₂/FiO₂ por encima de 180, sugiere mejoría parcial, aunque el pronóstico continuaba reservado por la neumonía oportunista, el proceso séptico y la inmunosupresión de base. (Schwenk et al., 2022; Zahra Abdeldjouad et al., 2022; Zhang et al., 2024)

Desde la perspectiva hematológica, la recuperación progresiva de las tres series celulares permitió suspender filgrastim, lo que representa un punto favorable en la evolución. No obstante, la paciente persistía con anemia, trombocitopenia y alto riesgo infeccioso y hemorrágico. El manejo multidisciplinario entre Hematología, Terapia Intensiva, Microbiología, Terapia Respiratoria y Enfermería fue esencial para sostener la perfusión, tratar la infección, prevenir sangrado, optimizar la ventilación y reevaluar diariamente la posibilidad de destete ventilatorio. (Ehling-Schulz et al., 2019; Subramanian et al., 2026)

El aprendizaje central del caso es que *Bacillus cereus* debe ser interpretado dentro del contexto clínico. En una paciente con LLA-B postquimioterapia, neutropenia profunda, choque séptico y compromiso pulmonar, su aislamiento en hemocultivo debe activar tratamiento dirigido y búsqueda de complicaciones, en lugar de considerarse automáticamente un contaminante. De igual manera, ante deterioro respiratorio en un paciente con neoplasia hematológica, debe ampliarse la búsqueda hacia infecciones oportunistas como *Pneumocystis jirovecii*. (Carroll et al., 2019; Xiao et al., 2023; Yang et al., 2026; Zhao et al., 2021)

CONCLUSIONES

La neutropenia febril profunda posterior a quimioterapia en pacientes con leucemia linfoblástica aguda es una emergencia oncohematológica con alta mortalidad. En este escenario, la merma crítica de neutrófilos restringe la primera respuesta inflamatoria, de manera que las manifestaciones clínicas pueden ser inespecíficas o de inicio discreto. Sin

embargo, la evolución puede ser rápidamente progresiva hacia choque séptico, disfunción orgánica múltiple, acidosis metabólica, hiperlactatemia y falla respiratoria aguda, en especial cuando existe coinfección bacteriana u oportunista. (Kavanaugh et al., 2022).

La detección de *Bacillus cereus* en hemocultivos de pacientes inmunocomprometidos no debe considerarse automáticamente como contaminación. Ante la presencia de neutropenia profunda, fiebre persistente, sepsis, dispositivos intravasculares, deterioro hemodinámico o compromiso respiratorio, este microorganismo ha de ser considerado como un potencial patógeno invasivo. Su potencial para producir toxinas, formar biopelículas y causar infecciones graves en huéspedes vulnerables, justifica una evaluación microbiológica y terapéutica específica.

La neumonía por *Pneumocystis jirovecii* en pacientes sin VIH con neoplasias hematológicas podría tener un curso clínico más agresivo que en los pacientes con infección por VIH. En estos casos el progreso a insuficiencia respiratoria hipoxémica y síndrome de dificultad respiratoria aguda puede ser veloz, por lo que es fundamental la sospecha diagnóstica temprana. La existencia de infiltrados pulmonares bilaterales, hipoxemia progresiva y falta de respuesta al tratamiento antibacteriano completo debe sugerir la búsqueda de patógenos oportunistas.

Para el manejo óptimo de estos pacientes se necesita un trabajo temprano e integrado entre Hematología, Unidad de Cuidados Intensivos, Microbiología, Infectología, Terapia Respiratoria y Enfermería especializada. El cuidado debe incluir soporte hemodinámico oportuno, antibióticos de amplio espectro ajustados a los cultivos, tratamiento específico para infecciones oportunistas, soporte transfusional, vigilancia de las complicaciones metabólicas y manejo ventilatorio individualizado. Para el caso de SDRA grave, la ventilación protectora, la adecuada sedoanalgesia, el bloqueo neuromuscular cuando esté indicado y la pronación

temprana son estrategias fundamentales para mejorar la oxigenación y disminuir el daño pulmonar asociado a la ventilación.

Puntos de aprendizaje

No todo aislamiento de *Bacillus cereus* en hemocultivo debe considerarse contaminación. La interpretación debe realizarse según el contexto clínico, especialmente en pacientes con neutropenia profunda, sepsis, inmunosupresión intensa o deterioro hemodinámico.

En pacientes neutropénicos, la radiografía de tórax inicial puede ser normal o mostrar hallazgos mínimos, aun en presencia de infección pulmonar evolutiva. Por ello, la persistencia de fiebre, hipoxemia o deterioro respiratorio debe motivar estudios complementarios más sensibles, como tomografía de tórax y pruebas microbiológicas dirigidas.

La coinfección bacteriana y oportunista debe sospecharse cuando la evolución respiratoria no se explica por un único agente infeccioso o cuando existe respuesta clínica incompleta al tratamiento inicial. En pacientes con neoplasias hematológicas, la coexistencia de bacteriemia, neumonía bacteriana y neumonía oportunista puede acelerar la progresión hacia SDRA.

La recuperación medular no elimina de inmediato el riesgo de complicaciones infecciosas ni de deterioro pulmonar. Aunque el aumento progresivo de leucocitos y neutrófilos representa un signo favorable, el paciente puede continuar en riesgo de inflamación pulmonar persistente, falla respiratoria y complicaciones asociadas al proceso infeccioso previo. (Lotte et al., 2022; Walser et al., 2022).

La ventilación mecánica protectora y la posición prona continúan siendo pilares del manejo del SDRA grave, incluso en pacientes inmunocomprometidos. Su aplicación temprana, junto con una estrategia antimicrobiana adecuada y soporte integral en UCI, puede modificar favorablemente la evolución clínica. (N. Wang et al., 2022).

Declaración de conflicto de interés

Los autores declaran no tener ningún conflicto de interés relacionado con esta investigación.

Declaración de contribución a la autoría

Milton Alfredo Tobar Galindo: Conceptualización, metodología, administración del proyecto, recursos, supervisión, validación, redacción del borrador original, revisión y edición de la redacción.

José Francisco Miranda Bajaña: Conceptualización, metodología, administración del proyecto, Curación de datos, análisis formal, investigación, validación, visualización, redacción del borrador original, revisión y edición de la redacción.

Byron Andres Chamba Lapo: Conceptualización, metodología, administración del proyecto, Curación de datos, análisis formal, investigación, validación, visualización, redacción del borrador original, revisión y edición de la redacción.

Ana Belen Cedeño Nuñez: Conceptualización, metodología, administración del proyecto, Adquisición de fondos, metodología, administración del proyecto, recursos, supervisión, validación, visualización, redacción del borrador original.

Marco Antonio Torres Gaona: Conceptualización, metodología, administración del proyecto, Curación de datos, análisis formal, software, supervisión, validación, redacción del borrador original, revisión y edición de la redacción.

Angela Lissette Guevara Acurio: Conceptualización, metodología, administración del proyecto, Investigación, metodología, recursos, supervisión, validación, visualización, redacción del borrador original, revisión y edición de la redacción.

Declaración de uso de inteligencia artificial

Los autores declaran que utilizaron la Inteligencia Artificial como apoyo para este artículo, y también que esta herramienta no sustituye de ninguna manera la tarea o proceso

intelectual. Después de rigurosas revisiones con diferentes herramientas en la que se comprobó que no existe plagio como constan en las evidencias, los autores manifiestan y reconocen que este trabajo fue producto de un trabajo intelectual propio, que no ha sido escrito ni publicado en ninguna plataforma electrónica o de IA.

REFERENCIAS

- Amiri, S., Mohammadi Zeydi, M., & Amiri, N. (2021). *Bacillus cereus* saba.zh, a novel bacterial strain for the production of bioplastic (polyhydroxybutyrate). *Brazilian Journal of Microbiology*, 52(4), 2117–2128. <https://doi.org/10.1007/s42770-021-00599-9>
- Buchacher, T., Digruber, A., Kanzler, M., Del Favero, G., & Ehling-Schulz, M. (2023). *Bacillus cereus* extracellular vesicles act as shuttles for biologically active multicomponent enterotoxins. *Cell Communication and Signaling*, 21(1). <https://doi.org/10.1186/s12964-023-01132-1>
- Calvigioni, M., Cara, A., Celandroni, F., Mazzantini, D., Panattoni, A., Tirloni, E., Bernardi, C., Pinotti, L., Stella, S., & Ghelardi, E. (2022). Characterization of a *Bacillus cereus* strain associated with a large feed-related outbreak of severe infection in pigs. *Journal of Applied Microbiology*, 133(2), 1078–1088. <https://doi.org/10.1111/jam.15636>
- Carroll, L. M., Cheng, R. A., Wiedmann, M., & Kovac, J. (2022). Keeping up with the *Bacillus cereus* group: taxonomy through the genomics era and beyond. En *Critical Reviews in Food Science and Nutrition* (Vol. 62, Número 28, pp. 7677–7702). Taylor and Francis Ltd. <https://doi.org/10.1080/10408398.2021.1916735>
- Carroll, L. M., Wiedmann, M., Mukherjee, M., Nicholas, D. C., Mingle, L. A., Dumas, N. B., Cole, J. A., & Kovac, J. (2019). Characterization of emetic and diarrheal *Bacillus cereus* strains from a 2016 foodborne outbreak using whole-genome sequencing: Addressing the

- microbiological, epidemiological, and bioinformatic challenges. *Frontiers in Microbiology*, 10(FEB). <https://doi.org/10.3389/fmicb.2019.00144>
- Ehling-Schulz, M., Lereclus, D., & Koehler, T. M. (2019). The *Bacillus cereus* Group: *Bacillus* Species with Pathogenic Potential . *Microbiology Spectrum*, 7(3). <https://doi.org/10.1128/microbiolspec.gpp3-0032-2018>
- Hu, W.-C. (2023). Acute Respiratory Distress Syndrome is a TH17-like and Treg immune disease.
- Kavanaugh, D. W., Glasset, B., Dervyn, R., Guérin, C., Plancade, S., Herbin, S., Brisabois, A., Nicolas, P., & Ramarao, N. (2022). New genetic biomarkers to differentiate non-pathogenic from clinically relevant *Bacillus cereus* strains. *Clinical Microbiology and Infection*, 28(1), 137.e1-137.e8. <https://doi.org/10.1016/j.cmi.2021.05.035>
- Lotte, R., Chevalier, A., Boyer, L., & Ruimy, R. (2022). *Bacillus cereus* Invasive Infections in Preterm Neonates: an Up-to-Date Review of the Literature.
- Mills, E., Sullivan, E., & Kovac, J. (2022). Comparative Analysis of *Bacillus cereus* Group Isolates' Resistance Using Disk Diffusion and Broth Microdilution and the Correlation between Antimicrobial Resistance Phenotypes and Genotypes.
- Morandini, L., Caulier, S., Bragard, C., & Mahillon, J. (2024). *Bacillus cereus sensu lato* antimicrobial arsenal: An overview. *En Microbiological Research* (Vol. 283). Elsevier GmbH. <https://doi.org/10.1016/j.micres.2024.127697>
- Newell, K., Helfrich, K., Isernhagen, H., Jones, M., Stickel, G., McKeel, H., Castrodale, L., & McLaughlin, J. (2024). Multipathogen Outbreak of *Bacillus cereus* and *Clostridium perfringens* Among Hospital Workers in Alaska, August 2021. *Public Health Reports*, 139(2), 195–200. <https://doi.org/10.1177/00333549231170220>

- Prince, C., & Kovac, J. (2022). Regulation of Enterotoxins Associated with *Bacillus cereus* Sensu Lato Toxicoinfection. En *Applied and Environmental Microbiology* (Vol. 88, Número 13). American Society for Microbiology. <https://doi.org/10.1128/aem.00405-22>
- Schwenk, V., Dietrich, R., Klingl, A., Märtlbauer, E., & Jessberger, N. (2022). Characterization of strain-specific *Bacillus cereus* swimming motility and flagella by means of specific antibodies. *PLoS ONE*, 17(3 March). <https://doi.org/10.1371/journal.pone.0265425>
- Singh, A., Mukhopadhyay, K., & Ghosh Sachan, S. (2022). Enhanced vanillin production from eugenol by *Bacillus cereus* NCIM-5727. *Bioprocess and Biosystems Engineering*, 45(11), 1811–1824. <https://doi.org/10.1007/s00449-022-02787-9>
- Subramanian, A. S., Le Mauff, F., Kitova, E. N., Pfoh, R., Panjalingam, M., Wu, D. Y., Gilbert, S., Morrison, Z. A., Jacobsen-Pérez, C. A., Razvi, E., Nitz, M., Codée, J., Klassen, J. S., Sheppard, D. C., & Howell, P. L. (2026). *Bacillus cereus* PelADA is a polysaccharide de-N-acetylase required for pel-dependent biofilm formation. *Journal of Biological Chemistry*, 302(6). <https://doi.org/10.1016/j.jbc.2026.113122>
- Taori, A., & Malpani, D. (2023). *Bacillus Cereus* Meningoencephalitis. En *Neurology India* (Vol. 71, Número 4, pp. 861–862). Wolters Kluwer Medknow Publications. <https://doi.org/10.4103/0028-3886.383861>
- Walser, V., Kranzler, M., Dawid, C., Ehling-Schulz, M., Stark, T. D., & Hofmann, T. F. (2022). *Bacillus cereus* Toxin Repertoire: Diversity of (Iso)cereulide(s). *Molecules*, 27(3). <https://doi.org/10.3390/molecules27030872>
- Wang, N., Yin, Y., Xia, C., Li, Y., Liu, J., & Li, Y. (2022). Zn-Enriched *Bacillus cereus* Alleviates Cd Toxicity in Mirror Carp (*Cyprinus carpio*): Intestinal Microbiota, Bioaccumulation, and Oxidative Stress. *Biological Trace Element Research*, 200(2), 812–821. <https://doi.org/10.1007/s12011-021-02657-7>

- Wang, Z., Xia, H., Fan, F., Zhang, J., Liu, H., & Cao, J. (2023). Survival of community-acquired *Bacillus cereus* sepsis with venous sinus thrombosis in an immunocompetent adult man – a case report and literature review. *BMC Infectious Diseases*, 23(1).
<https://doi.org/10.1186/s12879-023-08176-1>
- Xiao, Z., Cheng, M., Hu, X., Xue, M., Jiang, N., Liu, W., Fan, Y., Meng, Y., Xu, C., & Zhou, Y. (2023). Pathological changes of highly pathogenic *Bacillus cereus* on *Pelodiscus sinensis*. *Veterinary Quarterly*, 43(1), 1–10.
<https://doi.org/10.1080/01652176.2023.2287191>
- Yang, J., Sun, B., Xu, H., Shen, Y., Ye, H., Yuan, Q., Chen, S., & Zheng, M. (2026). *Bacillus cereus* Induces Necroptosis in Microglia via the RIPK1/3-MLKL Pathway. *MicrobiologyOpen*, 15(2). <https://doi.org/10.1002/mbo3.70276>
- Yin, N., Zhao, J. L., Liu, R., Li, Y., Ling, J., Yang, Y. H., Xie, B. Y., & Mao, Z. C. (2021). Biocontrol Efficacy of *Bacillus cereus* Strain Bc-cm103 against *Meloidogyne incognita*. *Plant Disease*, 105(8). <https://doi.org/10.1094/PDIS-03-20-0648-RE>
- Zahra Abdeldjouad, F., Brahami, M., & Sabri, M. (2022). Evaluating the Effectiveness of Artificial Intelligence in Predicting Adverse Drug Reactions among Cancer Patients: A Systematic Review and Meta-Analysis.
- Zhang, W., Ma, C., Hu, L., Wang, L., & Xu, F. (2024). Late-onset sepsis in newborns caused by *Bacillus Cereus*: a case report and literature review. *Annals of Clinical Microbiology and Antimicrobials*, 23(1). <https://doi.org/10.1186/s12941-024-00712-4>
- Zhao, Y., Jiang, S., Zhang, J., Guan, X. L., Sun, B. G., & Sun, L. (2021). A virulent *Bacillus cereus* strain from deep-sea cold seep induces pyroptosis in a manner that involves NLRP3 inflammasome, JNK pathway, and lysosomal rupture. *Virulence*, 12(1), 1362–1376. <https://doi.org/10.1080/21505594.2021.1926649>

Zia, A. (2023). Heat shock proteins may be a missing link between febrile infection and cancer tumor rejection via autoantigen molecular mimicry.